

# Ein Schlangenzpilz auf dem Vormarsch in Nordamerika und Europa

**Philipp Berg**

**ARTICLE INFO**

**Keywords:**

*Snake fungal disease, emerging infection, skin lesion, Natrrix natrrix, Ophidiomyces ophiodiicola,*

**Abstract:**

The article describes the recent detection of the infectious fungus *Ophidiomyces ophiodiicola* in Europe and reviews the current knowledge about snake fungal disease, its clinical presentation and factors potentially relating to disease severity and spread. The taxonomic classification of *O. ophiodiicola* is summarized.

Published by the **German Society for Herpetology and Herpetoculture (DGHT)**, [www.dght.de](http://www.dght.de)

ISSN 1613-1398

# Ein **Schlangenzpilz** auf dem Vormarsch in Nordamerika und Europa

In der globalen Biodiversitätskrise spielen pathogene Pilze vor allem bei vielen Amphibien- und Fledermausarten eine tragende Rolle. Kürzlich wurde eine Pilzerkrankung, die bislang nur in Nordamerika bekannt war, auch bei freilebenden Schlangen in Europa nachgewiesen. Was ist bisher über diesen „Schlangenzpilz“ bekannt, und könnte er Schlangenpopulationen in Europa gefährlich werden?

**Text von Philipp Berg**

Weltweit sind gut ein Fünftel aller Reptilienarten aktuell vom Aussterben bedroht (BÖHM et al. 2013). Tatsächlich könnte diese Zahl sogar noch deutlich höher liegen, da für viele der Arten verlässliche Daten fehlen und damit keine Bewertung ihrer Populationsentwicklung möglich ist. Darüber hinaus sind die Verbreitungsgebiete und Bestände vieler als „nicht bedroht“ eingestufte Tierarten im letzten Jahrhundert deutlich geschrumpft, eine oft vernachlässigte Tatsache, die aber bereits jetzt erhebliche Auswirkungen auf Ökosysteme hat (CEBALLOS et al. 2017). Langzeitunter-

suchungen einiger Schlangenarten deuten darauf hin, dass lokale Bestände in Afrika, Europa und den USA in den letzten Jahrzehnten erheblich abgenommen haben (z. B. WINNE et al. 2007; READING et al. 2010; CLARK et al. 2011). Diese Studien nähren die Sorge, dass ein möglicher Rückgang der Vorkommen vieler Schlangenarten bislang weitgehend übersehen wurde – zum einen bedingt durch die eher versteckte Lebensweise der Tiere, zum anderen, weil systematische Beobachtungen von Schlangenpopulationen über längere Zeiträume nur selten durchgeführt (und finanziert) werden.


Bei Ringelnattern in Großbritannien wurde der pathogene Pilz *O. ophioidicola* nachgewiesen – ob auch Schlangen in Deutschland betroffen sind, bleibt abzuwarten Foto: R. Berg



Anthropogene Einflüsse, die Schlangen und andere Reptilien bedrohen, sind vielfältig, doch als die vordringlichsten gelten Lebensraumverlust und (illegale) Naturentnahmen (BÖHM et al. 2013). Diese destruktiven Einflüsse sollen beispielsweise durch die Einrichtung von Schutzgebieten vermindert werden. Umso erstaunlicher die Tatsache, dass viele der rückläufigen Schlangenbestände sich in eben solchen Schutzgebieten befanden, was wiederum die Frage nach anderen Faktoren aufwirft (WINNE et al. 2007; READING et al. 2010). Im Fall der Waldklapperschlange (*Crotalus horridus*) in den nordöstlichen USA wurde überraschenderweise eine Pilzerkrankung der Haut für den beobachteten Individuenrückgang mitverantwortlich gemacht (CLARK et al. 2011).



Die Kreuzotter bevorzugt kühlere Lebensräume – steigende Temperaturen im Rahmen des Klimawandels begünstigen die Ausbreitung von Pathogenen weiter nach Norden beziehungsweise in höhere Lagen Foto: P. Berg



Hoch oben im Geäst kommt die Äskulapnatter wohl kaum mit bodenlebenden Pilzen in Kontakt – aber irgendwann geht es auch wieder runter auf den Waldboden Foto: P. Berg

## Bedrohliche Infektionskrankheiten

Infektionskrankheiten, also durch einen Erreger (Pathogen) ausgelöste Erkrankungen, sind ernstzunehmende Gefahren für bedrohte, aber auch für eigentlich stabile Populationen. Sie betreffen oft viele Tiere einer Art und werden unter Umständen auch auf bislang gesunde Individuen übertragen. Pathogene Pilze wurden bis vor kurzem kaum als ernsthafte Bedrohung für die Fauna unterschiedlichster Lebensräume wahrgenommen (FISHER et al. 2012), obgleich sie als Krankheitserreger von Mensch und (Nutz-)Pflanzen seit langem Beachtung finden. Diese Wahrnehmung hat sich in den letzten Jahren gänzlich geändert. Ein Grund dafür sind aktuelle Beispiele, die die verheerenden Folgen mykotischer Pandemien beziehungsweise von Panzootien (Tierseuchen) deutlich vor Augen führen. Die Chytridiomykose, die von *Batrachochytrium dendrobatidis* und *B. salamandrivorans* ausgelöst wird, hat zu einem massenhaften Sterben zahlreicher Amphibienpopulationen weltweit geführt und ist seit einigen Jahren auch in Europa auf dem Vormarsch (OLSON et al. 2013; SPITZEN-VAN DER SLUIJS et al. 2016; außerdem berichtete KWET [2015] in diesem Heft über das Thema).

Obgleich andere Pathogene wie zum Beispiel Viren ebenfalls lokale Massensterben auslösen können (Ranaviren

bei Amphibien, MIAUD et al. 2016; Influenzaviren bei Vögeln, ALEXANDER 2000), haben Pilzerkrankungen ein besonders hohes Potential, Tierpopulationen – zumindest lokal – auszurotten und die Biodiversität verschiedenster Lebensräume zu verringern (FISHER et al. 2012). Dies gilt insbesondere für solche Erreger, die neben einer hohen Virulenz (hohe Ansteckungsgefahr und Mortalität) auch eine hohe Resistenz aufweisen und/oder weniger empfindliche Wirte als Überträger nutzen können. Diese Eigenschaften wurden kürzlich bei *B. salamandrivorans*

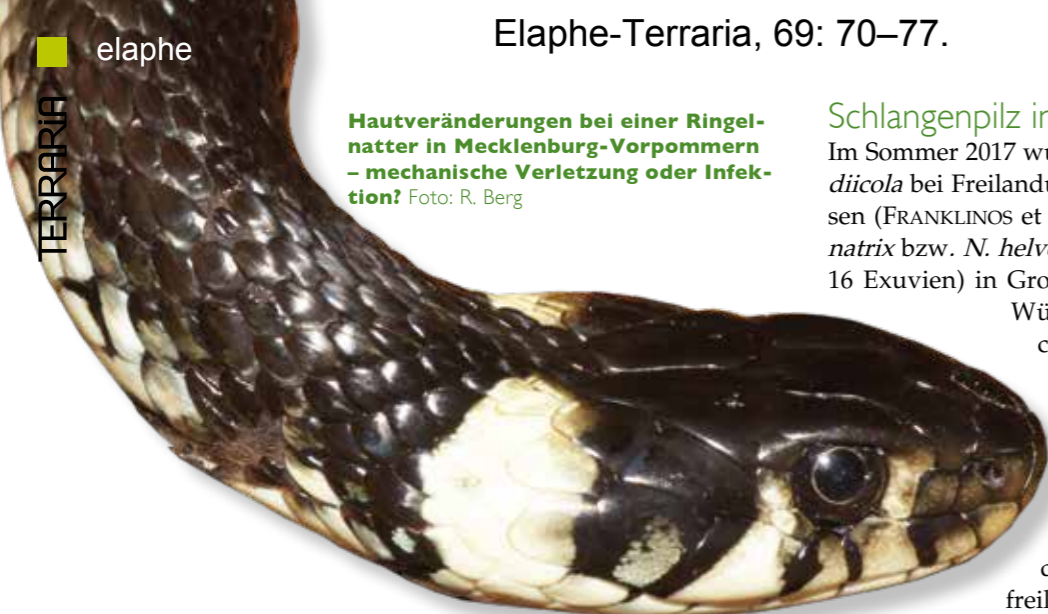Pilzerkrankungen haben ein besonders hohes Potential, Tierpopulationen auszurotten

nachgewiesen, der zum einen umweltresistente Sporen produziert, die dem Pilz ein Überdauern im Wasser und an Land ermöglichen, und zum anderen manche Froschlurche als „Reservoir“ nutzen kann, die an dem Pilz zwar nicht erkranken, ihn aber auf Feuersalamander (*Salamandra salamandra*) übertragen können – bei denen er wiederum zu einer Sterblichkeit von bis zu 100 % führt (STEGEN et al. 2017).

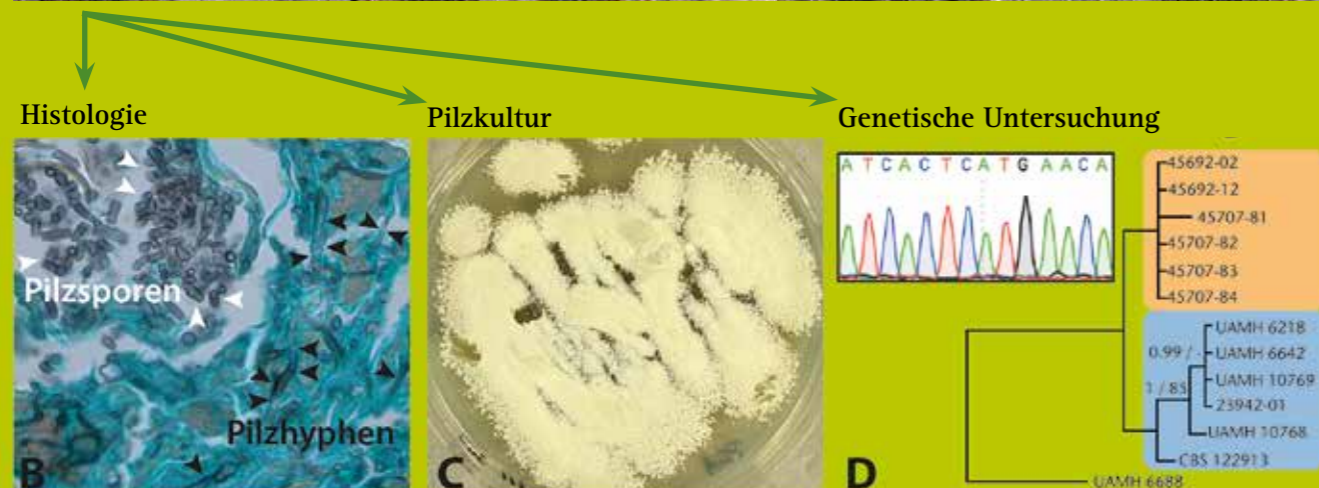
Hautveränderungen bei einer Ringelnatter in Mecklenburg-Vorpommern – mechanische Verletzung oder Infektion? Foto: R. Berg

Schlangenzpilz in Europa

Im Sommer 2017 wurde der Erreger *Ophidiomyces ophiodiicola* bei Freilanduntersuchungen in Europa nachgewiesen (FRANKLINOS et al. 2017). Bei 24 Ringelnattern (*Natrix natrix* bzw. *N. helvetica*) mit Hautläsionen (acht Kadaver, 16 Exuvien) in Großbritannien sowie einer Exuvie einer Würfelnatter (*N. tessellata*) aus Tschechien, die ebenfalls Läsionen aufwies, waren genetische Tests für diesen Pilz positiv. Zusätzlich wurde der Erreger bei einer Kreuzotter (*Vipera berus*) ohne erkennbare Anzeichen von Hautveränderungen festgestellt (FRANKLINOS et al. 2017). Zuvor war der „Schlangenzpilz“ ausschließlich bei freilebenden Schlangen im östlichen Nord-



Schlange mit Hautläsionen



Um SFD (Snake fungal disease) und *Ophidiomyces ophiodiicola* eindeutig nachzuweisen, wird erstens die Haut erkrankter Tiere histologisch auf das Vorhandensein von Pilzhyphen und -sporen untersucht, zweitens versucht, im Labor eine Pilzkultur von einem Hautabstrich herzustellen und drittens getestet, ob DNA von *O. ophiodiicola* nachgewiesen werden kann. Anhand genetischer Marker können ferner Verwandtschaftsbeziehungen zu anderen Pilz-Isolaten untersucht werden. Oben: Grüne Wasserschlange, *Nerodia cyclopion* Foto: B.M. Glorioso (USGS Wetland and Aquatic Research Center); unten links: Histopathologie einer Indigonatter, GMS-Färbung Foto: L. Sigler (University of Alberta); unten Mitte: *Ophidiomyces-ophiodiicola*-Pilzkultur von den Hautläsionen einer Warzenschlange, UAMH 10296, nach drei Wochen auf Kartoffel-Dextrose-Agar bei 30 °C Foto: L. Sigler (University of Alberta); unten rechts: Phylogenie von europäischen (orange) und amerikanischen (blau) *O. ophiodiicola*-Isolaten im Vergleich zu einem Pilzisolat von einem Königspython (UAMH 6688) aus Terrarienhaltung (modifiziert nach FRANKLINOS et al. 2017)

amerika sowie aus der Terraristik bekannt (ALLENDER et al. 2015b; LORCH et al. 2016; STEPHEN et al. 2017). *Ophidiomyces ophiodiicola* kann bei Schlangen eine Pilzkrankung (Mykose) auslösen, die im Englischen als „Snake fungal disease“ (oder kurz SFD) bezeichnet wird. In einigen Fällen wurde SFD als Grund für den Tod freilebender Schlangen verantwortlich gemacht (ALLENDER et al. 2011; CLARK et al. 2011; SLEEMAN 2013; DOLINSKI et al. 2014; FRANKLINOS et al. 2017), weshalb *O. ophiodiicola* als potentielle Bedrohung für Schlangenpopulationen in Betracht gezogen wird (ALLENDER et al. 2015b; LORCH et al. 2016; STEPHEN et al. 2017). In zahlreichen anderen Fällen scheint SFD dagegen mild zu verlaufen, was möglicherweise dazu geführt hat, dass diese Pilzkrankung lange Zeit weitgehend unbemerkt geblieben ist. Sowohl der Nachweis des Pilzes in Europa als auch die unterschiedliche Schwere der Krankheitsverläufe werfen eine Menge Fragen auf. „Die europäischen Erregerstämme von *O. ophiodiicola* sind neuartig und unterscheiden sich von denen aus den USA“, sagt Becki Lawson, eine britische Tiermedizinerin und Mitautorin der Studie, die den Pilz in Großbritannien und Tschechien nachwies. Diese Ergebnisse deuten darauf hin, dass der Pilz nicht erst kürzlich aus den USA nach Europa gelangt ist oder umgekehrt. Stattdessen ist zu vermuten, dass *O. ophiodiicola* bereits seit längerem auf beiden Kontinenten vorkommt.

Ein neuer, bislang unbekannter Pilz? *Ophidiomyces ophiodiicola* wurde erstmals 2009 von RAJEEV et al. beschrieben, isoliert aus einem Granulom, einer entzündungsbedingten Gewebeneubildung, am Kopf einer Everglades-Kükennatter (*Pantherophis alleghaniensis*, ehemals *Elaphe obsoleta*). Die Autoren teilten den neuen Pilz zunächst der Gattung *Chrysosporium* zu, bis er von SIGLER et al. (2013) in eine eigene Gattung gestellt wurde. Dass *O. ophiodiicola* 2009 wissenschaftlich erstbeschrieben wurde, bedeutet aber keinesfalls, dass der Erreger nicht schon früher für Hautinfektionen bei Schlangen verantwortlich war. Mit neu entwickelten Methoden konnten SIGLER et al. (2013) retrospektiv sorgfältig aufbewahrte Proben früherer Pilzinfektionen untersuchen. Dabei wurde *O. ophiodiicola* in Gewebeproben von Entzündungen nachgewiesen, die 1985 einem Königspython (*Python regius*) sowie 1986 einer Kornnatter (*Pantherophis guttatus*) entnommen worden waren. Auch der Auslöser einer Mykose bei einer nicht näher bestimmten Strumpfbandnatter (*Thamnophis* sp.) aus einem Terrarium in Deutschland Ende der 1990er-Jahre wurde nachträglich als *O. ophiodiicola* bestimmt (SIGLER et al. 2013).

**Taxonomie und Verwandtschaft**  
*Ophidiomyces ophiodiicola* gehört zu den Hornpilzverwandten (Onygenaceae) innerhalb der Schlauchpilze (Ascomycota) und wird ferner einer reptilienpathogenen Gruppe von Pilzen zugeordnet (SIGLER et al. 2013; CABAÑES et al. 2014; PARÉ & SIGLER 2016). Da sich diese morphologisch kaum auseinanderhalten lassen, waren sie in der Fachliteratur bis zu kürzlich erfolgten taxonomischen Untersuchungen dem Artenkomplex „*Chrysosporium* anamorph von *Nannizziopsis vriesii*“ (manchmal CANV abgekürzt) zugeordnet (SIGLER et al. 2013; STCHIGEL et al. 2013). Mit Hilfe genetischer Untersuchungen konnten drei nah verwandte Gattungen unterschieden werden: *Ophidiomyces*, *Nannizziopsis* und *Paranannizziopsis* (SIGLER et al. 2013). *Ophidiomyces* enthält nur eine Art (*O. ophiodiicola*), die bislang ausschließlich für Mykosen bei Schlangen verantwortlich gemacht wurde; *Nannizziopsis* umfasst mehrere Arten (u. a. *N. vriesii*), die aus Infektionen verschiedenster Echengruppen sowie Krokodilen isoliert worden sind, wobei *N. guaroi* besonders relevant ist; *Paranannizziopsis* umfasst ebenfalls mehrere Arten und ist bisher bei Hauterkrankungen von Brückenechsen (*Sphenodon punctatus*), einer Bartagame (*Pogona barbata*) sowie zwei aquatischen Schlangen (*Erpeton tentaculatum*, *Acrochordus* sp.) nachgewiesen worden (SIGLER et al. 2013; CABAÑES et al. 2014; PARÉ & SIGLER 2016). Weitere genetische Tests von Pilzinfektionen bei Schlangen können helfen, die Verwandtschaftsbeziehungen von *O. ophiodiicola* bei freilebenden Schlangen sowie Terrarientieren nachzuvollziehen. In der Studie um die Britin Becki Lawson wurden Pilzisolat europäischer und amerikanischer Herkunft auch mit einem Isolat aus den 1980er-Jahren von einem Königspython in Terrarienhaltung in Großbritannien verglichen, welches sich deutlich von den *O. ophiodiicola*-Nachweisen bei freilebenden Schlangen unterschied (FRANKLINOS et al. 2017). Weitere genetische Analysen versprechen aufschlussreiche Einblicke in die Ausbreitung dieses Pilzes sowie die Grundlagen seiner Anpassungsfähigkeit und Virulenz. Die Sequenzierung des *O. ophiodiicola*-Genoms ist ein erster Schritt in diese Richtung (OHKURA et al. 2017).

Die Liste der nachgewiesenermaßen durch diesen Pilz infizierten Schlangentaxa zählt bereits über 30 (LORCH et al. 2016) und wächst kontinuierlich. Der Tiermediziner Elliott Jacobson vermutet, dass schlangenpathogene Pilze in der Vergangenheit oft fehlidentifiziert wurden. Morphologisch lassen sich *O. ophiodiicola* und nah verwandte Arten (siehe Kasten) nicht zweifelsfrei unterscheiden (SIGLER et al. 2013). Hinzu kommt, dass verschiedene Pilze auch die Haut gesunder Reptilien besiedeln und ihr reiner Nachweis in einer Hautinfektion nicht zugleich bedeuten muss, dass es sich dabei um deren (primären) Aus-



Die Schlingnatter bevorzugt warme und sonnige Lebensräume Foto: P. Berg



Von *Ophidiomyces ophiodiicola* verursachte Mykosen können unterschiedlich aussehen. Hautläsionen verschiedener Formen und Schweregrade am Beispiel von: a: Ringelnatter, *Natrix helvetica*, in Großbritannien Foto: Zoological Society of London; b: Gebänderter Wassernatter, *Nerodia fasciata* Foto: B.M. Glorioso (USGS Wetland and Aquatic Research Center); c: Wassermokassinotter, *Agkistrodon piscivorus* Foto: ALLENDER et al. 2015a; d: Louisiana-Kiefernatter, *Pituophis ruthveni* Foto: B.M. Glorioso (USGS Wetland and Aquatic Research Center); e: Gebänderter Wassernatter, *Nerodia fasciata* Foto: Brad M. Glorioso, USGS Wetland and Aquatic Research Center; f: Louisiana Kiefernatter, *Pituophis ruthveni* Foto: B.M. Glorioso (USGS Wetland and Aquatic Research Center); g: Bändernatter, *Thamnophis* sp. Foto: B.M. Glorioso (USGS Wetland and Aquatic Research Center); h: sowie einer Exuvie Foto: J. Lorch (USGS National Wildlife Health Center)

löser handelt (PARÉ & JACOBSON 2007). Experimentelle Infektionen von Wassermokassinottern (*Agkistrodon piscivorus*) und Kornnattern (*Pantherophis guttatus*) mit *O. ophiodiicola* lösen ein für SFD typisches Krankheitsbild aus und zeigen einen direkten kausalen Zusammenhang auf (ALLENDER et al. 2015a; LORCH et al. 2015).

Wann und wie genau der Pilz eine Mykose auslöst, bedarf weiterer Forschung, denn *O. ophiodiicola* scheint nicht in jedem Fall eine Erkrankung zu verursachen (z. B. STEPHEN et al. 2017). Die schiefe Anzahl an wiederholten Nachweisen bei Schlangen mit Dermatitis, beispielsweise in 76 % der untersuchten Individuen bei LORCH et al. (2016), deutet darauf hin, dass es sich bei *O. ophiodiicola* um den Erreger handelt, der für die meisten Hautmykosen bei Schlangen verantwortlich ist.

**Snake fungal disease**

Infektionen mit dem keratinophilen Pilz *O. ophiodiicola* betreffen vornehmlich die Haut und lösen lokale Entzündungen aus (Dermatitis), dringen in manchen Fällen aber auch tiefer in Gewebe ein und können unter anderem Augen, Muskeln, Skelett sowie die Lunge befallen (LORCH et al. 2016). Die Pilzinfektionen äußern sich in Verkrustungen sowie Verdickungen der Haut, die sich stellenweise ablösen kann, Knotenbildungen in der Unterhaut, Trübnis der Augen sowie Schwellungen und Geschwüren des Kopfes (SLEEMAN 2013; LORCH et al. 2016). Auch bei mit *O. ophiodiicola* infizierten Kornnattern kam es innerhalb weniger Tage zu lokalen Schwellungen, was auf die Rekrutierung von Immunzellen zurückgeführt wird, gefolgt von der Bildung gelb-bräunlichen, nekrotischen Gewebes (LORCH et al. 2015). Die Schlangen häuteten sich in kürzeren Abständen, wobei infizierte und beschädigte äußere Hautschichten abgestoßen und ersetzt wurden, was bei noch nicht vollständig etablierten Infektionen in freier Wildbahn zur Genesung führen könnte (LORCH et al. 2015).

FRANKLINOS et al. (2017) beobachteten typische verdickte, bräunliche



Bislang gibt es keine Hinweise darauf, dass der Pilz von Terrarientieren wie der Kornnatter auf wildlebende Schlangen in den USA oder Europa übertragen wurde Foto: P. Berg

Hautkrusten bei Ringelnattern vor allem an ventralen Bauchschuppen. In manchen Fällen waren die Hautveränderungen so großflächig, dass die Autoren sie für den Tod der Tiere verantwortlich machten. Insbesondere schwere Dermatitis am Kopf dürfte die Sinne sowie Nahrungsaufnahme und Atmung einschränken und den Gesundheitszustand betroffener Individuen erheblich schwächen beziehungsweise die Tiere zu einem leichteren Ziel für Prädatoren machen (LORCH et al. 2016). Die Schwere von Infektionen

**Die Schwere von Infektionen dürfte von mehreren Faktoren abhängig sein**

dürfte von mehreren Faktoren abhängig sein, insbesondere dem Gesundheitszustand der betroffenen Schlange sowie Umweltbedingungen wie Temperatur und Feuchtigkeit, die das Pilzwachstum beeinflussen. Verschiedene Arten könnten zudem unterschiedlich anfällig für Infektionen mit *O. ophiodiicola* sein. So konstatiert der Tiermediziner und Wissenschaftler Matt Allender: „Sehr wahrscheinlich wird es Unterschiede in der Schwere und Häufigkeit [der Pilzkrankungen] geben, abhängig von Art und Habitat“.

**Zunahme von Infektionen oder ihrer Beachtung?**

Der Ausbruch von mykotischen Hautentzündungen bei Waldklapperschlangen (*Crotalus horridus*) an Kopf und Körper sowie in einem Fall im Maul wurde mit extrem nassen Bedingungen in Verbindung gebracht, nachdem in den beiden vorangegangenen Jahren Niederschlagsrekorde gemessen worden waren (CLARK et al. 2011). Auch zwei Fälle von SFD bei Nördlichen Wasserschlängen (*Nerodia sipedon*) wurden im Anschluss an einen sehr milden und feuchten Winter (Regen statt Schnee) beschrieben (PERSONS et al. 2017).

Pilzinfektionen sind in hohem Maße von Umweltbedingungen abhängig, was zu jahreszeitlichen Schwankungen in ihrer Häufigkeit führen kann. Zudem schwankt die körperliche

**Reptilien**  
 SÄUGETIERE VÖGEL HAUSTIERE  
[www.jagdtrophaeen-tierpraeparation-petzold.de](http://www.jagdtrophaeen-tierpraeparation-petzold.de)

**TIER-PRÄPARATION JÖRG PETZOLD**  
 Zschortauer Str. 76 04129 Leipzig  
 TEL. 0176 / 554 173 50



Die gesunde Schuppenhaut hat vor allem eine Barriere- und Schutzfunktion für Schlangen Foto: P. Berg



Ganze Feuersalamanderpopulationen sind dem Chytridpilz *Batrachochytrium salamandrivorans* bereits zum Opfer gefallen Foto: P. Berg

Verfassung (und damit das Immunsystem) von Schlangen im Jahresverlauf in Abhängigkeit von Nahrungsangebot und Temperatur (McCoy et al. 2017). So könnte ein Temperaturanstieg während der Winterruhe, einer Zeit, in der Schlangen dem Pilz nur vermindert etwas entgegenzusetzen können, möglicherweise bessere Wachstumbedingungen für *O. ophioidicola* bedeuten (ALLENDER et al. 2015b). LORCH und Kollegen haben Hautläsionen untersucht, die in Nordamerika immer wieder bei Schlangen beobachtet werden, die aus der Winterruhe kommen und im Englischen oft als „hibernation blisters“ (Überwinterungsbläschen) bezeichnet werden. In drei Vierteln der Fälle konnte *O. ophioidicola* nachgewiesen werden (LORCH et al. 2016). Ob solche Läsionen wieder abklingen oder sich die Pilzinfektionen ausbreiten, dürfte von mehreren Faktoren abhängen. Statt einer aktuellen Zunahme der Fälle von SFD ist auch eine ganz andere Erklärung denkbar. Aufgrund unzureichenden Monitorings und technischer Limitierungen ist es

gut möglich, dass *O. ophioidicola* bisher ein Schattendasein geführt hat, was ebenfalls für seine geografische Verbreitung gelten könnte. „Der Pilz könnte weltweit bei freilebenden Schlangen vorkommen“, gibt der amerikanische Mikrobiologe Jeffrey Lorch zu bedenken, „wir wissen, dass milde Infektionen durch *O. ophioidicola* oft übersehen werden“. **Relevanz für europäische Schlangen?** Der Nachweis von *O. ophioidicola* bei freilebenden Schlangen in Großbritannien und Tschechien wirft Fragen auf: Wo kommt er her und wie weit ist er in Europa verbreitet? Wie steht es um Europas Schlangen, könnte dieser pathogene Pilz eine (zusätzliche) Bedrohung für bestimmte Arten und Vorkommen bedeuten? Und wenn ja, wie ist einer solchen Bedrohung am besten zu begegnen? Zum derzeitigen Zeitpunkt lassen sich diese Fragen nicht beantworten. Elliott Jacobson betont in diesem Zusammenhang, dass es schwer sei, Vorhersagen zu treffen, ohne fundierte Daten zur Verfügung zu haben. Wissenschaftler der Zoological Society of London werden sich auch in Zukunft im Rahmen des Garden Wildlife Health Projektes für diese Pilzkrankung interessieren. „Weitere Arbeit ist erforderlich, um die Herkunft des Pilzes zu verstehen sowie die Umstände, die zum Ausbruch der Krankheit SFD führen“, erklärt Becki Lawson. Wenn *O. ophioidicola* bei Schlangen in weiteren europäischen Ländern vorkommt, sollten sich aufgrund der steigenden Aufmerksamkeit in den nächsten Jahren entsprechende Nachweise häufen. Durch genetische Analysen könnten dann auch die Ausbreitung und mögliche Unterschiede zwischen *O. ophioidicola*-Vorkommen rekonstruiert werden. Ferner gilt es zu klären, ob und in welchem Maße *O. ophioidicola* bei weiteren Arten SFD auslösen kann und welche Faktoren dabei eine Rolle spielen. Zwar berichten FRANKLINOS et al. (2017), dass die Hautläsionen vieler Ringelnattern in Großbritannien eher als mild einzustufen waren, dennoch wurde in vier von fünf Fällen, in denen verendete Schlangen histopathologisch untersucht wurden, vermutet, dass der Pilz direkt oder indirekt der Grund für den Tod der Tiere war. Bei Proben von Hautveränderungen von Schlingnattern (*Coronella austriaca*) und Kreuzottern (*Vipera berus*) konnte *O. ophioidicola* dagegen (noch) nicht nachgewiesen werden (aber auch bei *Natrix natrix* waren bei weitem nicht alle Proben positiv). Ob solche Läsionen nicht von *O. ophioidicola* ausgelöst wurden oder ob der Pilz schlicht nicht (mehr) nachweisbar war, bleibt abzuwarten.

gut möglich, dass *O. ophioidicola* bisher ein Schattendasein geführt hat, was ebenfalls für seine geografische Verbreitung gelten könnte. „Der Pilz könnte weltweit bei freilebenden Schlangen vorkommen“, gibt der amerikanische Mikrobiologe Jeffrey Lorch zu bedenken, „wir wissen, dass milde Infektionen durch *O. ophioidicola* oft übersehen werden“.

### Relevanz für europäische Schlangen?

Der Nachweis von *O. ophioidicola* bei freilebenden Schlangen in Großbritannien und Tschechien wirft Fragen auf: Wo kommt er her und wie weit ist er in Europa verbreitet? Wie steht es um Europas Schlangen, könnte dieser pathogene Pilz eine (zusätzliche) Bedrohung für bestimmte Arten und Vorkommen bedeuten? Und wenn ja, wie ist einer solchen Bedrohung am besten zu begegnen?

Zum derzeitigen Zeitpunkt lassen sich diese Fragen nicht beantworten. Elliott Jacobson betont in diesem Zusammenhang, dass es schwer sei, Vorhersagen zu treffen, ohne fundierte Daten zur Verfügung zu haben. Wissenschaftler der Zoological Society of London werden sich auch in Zukunft im Rahmen des Garden Wildlife Health Projektes für diese Pilzkrankung interessieren. „Weitere Arbeit ist erforderlich, um die Herkunft des Pilzes zu verstehen sowie die Umstände, die zum Ausbruch der Krankheit SFD führen“, erklärt Becki Lawson. Wenn *O. ophioidicola* bei Schlangen in weiteren europäischen Ländern vorkommt, sollten sich aufgrund der steigenden Aufmerksamkeit in den nächsten Jahren entsprechende Nachweise häufen. Durch genetische Analysen könnten dann auch die Ausbreitung und mögliche Unterschiede zwischen *O. ophioidicola*-Vorkommen rekonstruiert werden. Ferner gilt es zu klären, ob und in welchem Maße *O. ophioidicola* bei weiteren Arten SFD auslösen kann und welche Faktoren dabei eine Rolle spielen. Zwar berichten FRANKLINOS et al. (2017), dass die Hautläsionen vieler Ringelnattern in Großbritannien eher als mild einzustufen waren, dennoch wurde in vier von fünf Fällen, in denen verendete Schlangen histopathologisch untersucht wurden, vermutet, dass der Pilz direkt oder indirekt der Grund für den Tod der Tiere war. Bei Proben von Hautveränderungen von Schlingnattern (*Coronella austriaca*) und Kreuzottern (*Vipera berus*) konnte *O. ophioidicola* dagegen (noch) nicht nachgewiesen werden (aber auch bei *Natrix natrix* waren bei weitem nicht alle Proben positiv). Ob solche Läsionen nicht von *O. ophioidicola* ausgelöst wurden oder ob der Pilz schlicht nicht (mehr) nachweisbar war, bleibt abzuwarten.

In Anbetracht der vielen Schlangenarten verschiedener Familien, bei denen SFD bereits beschrieben wurde, ist zu vermuten, dass *O. ophioidicola* vor weiteren europäischen Arten nicht Halt macht, wenn die Bedingungen nur günstig sind. Aufgrund der Wachstumsvorlieben von *O. ophioidicola* dürften Schlangen in feuchten Lebensräumen stärker betroffen sein als solche, die trockenere Lebensräume bevorzugen (d. h. Vertreter der Wassernattern, *Natrix*, und in geringerem Maße die Kreuzotter).

Infektionskrankheiten stellen für Populationen mit kleinen, isolierten oder fragmentierten Verbreitungsgebieten natürlich eine besondere Bedrohung dar. Das impliziert, dass es in Deutschland durchaus besonders gefährdete Arten gibt, nämlich solche mit Relikt vorkommen wie die Äskulapnatter (*Zamenis longissimus*), Würfelnatter (*Natrix tessellata*) oder Aspiviper (*Vipera aspis*), die in der Roten Liste Deutschlands als „stark gefährdet“ oder „vom Aussterben bedroht“ eingestuft werden.

Um gute Vorhersagen zu ermöglichen und einer potentiellen Gefahr – sollte sie denn bestehen – frühzeitig zu begegnen, werden weitere Untersuchungen und aufmerksames Monitoring erforderlich sein. Sollten Nachweise des Pilzes

in Europa zunehmen, könnte die Einrichtung eines Reportsystems ähnlich der Nachweissysteme für *Batrachochytrium* spp. bei Amphibien eine (europaweite) Anlaufstelle für Hinweise auf *O. ophioidicola* darstellen.

Wichtig sind bei aller Sorge und gutem Willen ein kontrolliertes Vorgehen, die Vermeidung von (unnötigen und nicht genehmigten) Störungen sowie die Einhaltung aller Natur- und Artenschutzbestimmungen. Ein wichtiger Baustein zum erfolgreichen Schutz von Schlangen und anderen Reptilien dürfte die öffentlichkeitswirksame Aufklärung über deren faszinierende Biologie und ihre Bedeutung für Ökosysteme sein.

### Danksagung

Für Auskunft, Informationen und Bildmaterial rund um *O. ophioidicola* & Co. danke ich Matt Allender (University of Illinois), Brad M. Glorioso (USGS Wetland and Aquatic Research Center), Elliott Jacobson (University of Florida), Becki Lawson (Zoological Society of London), Jeff Lorch (USGS National Wildlife Health Center), Stefan Lötters (Universität Trier), An Martel (Ghent University) und Lynne Sigler (University of Alberta). Herzlichen Dank an Jessica und Rainer Berg für die Durchsicht des Manuskripts und hilfreiche Anmerkungen dazu.

### Literatur

- ALEXANDER, D.J. (2000): A review of avian influenza in different bird species. – *Veterinary Microbiology* 74(1–2): 3–13.
- ALLENDER, M.C. et al. (2011): *Chyrosporium* sp. infection in eastern massasauga rattlesnakes. – *Emerging infectious diseases* 17(12): 2383–2384.
- et al. (2015a): Development of snake fungal disease after experimental challenge with *Ophidiomyces ophioidicola* in cottonmouths (*Agkistrodon piscivorus*). – *PLoS ONE* 10(10): e0140193.
- et al. (2015b): The natural history, ecology, and epidemiology of *Ophidiomyces ophioidicola* and its potential impact on free-ranging snake populations. – *Fungal Ecology* 17: 187–196.
- BÖHM, M. et al. (2013): The conservation status of the world's reptiles. – *Biological Conservation* 157: 372–385.
- CABAÑES, F.J. et al. (2014): Chyrosporium-related fungi and reptiles: A fatal attraction. – *PLoS Pathogens* 10(10): e1004367.
- CEBALLOS, G., P.R. EHRlich & R. DIRZO (2017): Biological annihilation via the ongoing sixth mass extinction signaled by vertebrate population losses and declines. – *Proceedings of the National Academy of Sciences of the United States of America* 114(30): 201704949.
- CLARK, R.V. et al. (2011): Decline of an isolated timber rattlesnake (*Crotalus horridus*) population: Interactions between climate change, disease, and loss of genetic diversity. – *Biological Conservation* 144(2): 886–891.
- DOLINSKI, A.C. et al. (2014): Systemic *Ophidiomyces ophioidicola* infection in a free-ranging plains garter snake (*Thamnophis radix*). – *Journal of Herpetological Medicine and Surgery* 24(1–2): 7–10.
- FISHER, M.C. et al. (2012): Emerging fungal threats to animal, plant and ecosystem health. – *Nature* 484(7393): 186–94.

- FRANKLINOS, L.H. V et al. (2017): Emerging fungal pathogen *Ophidiomyces ophioidicola* in wild European snakes. – *Scientific Reports* 7(1): 3844.
- KWET, A. (2015): Schwanzlurche in Gefahr – ein „salamanderfressender Pilz“ breitet sich in Europa aus. – *TERRARIA/Elaphe* 51: 14–19.
- LORCH, J.M. et al. (2015): Experimental infection of snakes with *Ophidiomyces ophioidicola* causes pathological changes that typify Snake Fungal Disease. – *mBio* 6(6): e01534-15.
- et al. (2016): Snake fungal disease: an emerging threat to wild snakes. – *Philosophical Transactions of the Royal Society of London B: Biological Sciences* 371: 1709.
- MCCOY, C.M., C.M. LIND & T.M. FARRELL (2017): Environmental and physiological correlates of the severity of clinical signs of snake fungal disease in a population of pigmy rattlesnakes, *Sistrurus miliarius*. – *Conservation Physiology* 5(1): cow077.
- MIAUD, C. et al. (2016): *Ranavirus* causes mass die-offs of alpine amphibians in the southwestern Alps, France. – *Journal of Wildlife Diseases* 52(2): 242–252.
- OHKURA, M. et al. (2017): Genome sequence of *Ophidiomyces ophioidicola*, an emerging fungal pathogen of snakes. – *Genome Announcements* 5(30): e00677-17.
- OLSON, D.H. et al. (2013): Mapping the global emergence of *Batrachochytrium dendrobatidis*, the amphibian chytrid fungus. – *PLoS ONE* 8(2): e56802.
- PARÉ, J.A. & L. SIGLER (2016): An overview of reptile fungal pathogens in the genera *Nannizziopsis*, *Paranannizziopsis*, and *Ophidiomyces*. – *Journal of Herpetological Medicine and Surgery* 26(1–2): 46–53.
- & E. JACOBSON (2007): Mycotic diseases of reptiles. – S. 527–570 in E. JACOBSON (Hrsg.): *Infectious Diseases and Pathology of Reptiles*. – CRC Press, Boca Raton, FL.

- PERSONS, T. et al. (2017): Snake fungal disease from Maine, USA, and an update of documented occurrences in the United States. – *Herpetological Review* 48(1): 62–63.
- RAJEEV, S. et al. (2009): Isolation and characterization of a new fungal species, *Chyrosporium ophioidicola*, from a mycotic granuloma of a black rat snake (*Elaphe obsoleta obsoleta*). – *Journal of clinical microbiology* 47(4): 1264–1268.
- READING, C.J. et al. (2010): Are snake populations in widespread decline? – *Biology Letters* 6(6): DOI: 10.1098/rsbl.2010.0373.
- SIGLER, L., S. HAMBLETON & J.A. PARÉ (2013): Molecular characterization of reptile pathogens currently known as members of the chyrosporium anamorph of *Nannizziopsis vriesii* complex and relationship with some human-associated isolates. – *Journal of clinical microbiology* 51(10): 3338–57.
- SLEEMAN, J. (2013): Snake fungal disease in the United States. – *National Wildlife Health Center Wildlife Health Bulletin* 2.
- SPITZEN-VAN DER SLUIJS, A. et al. (2016): Expanding distribution of lethal Amphibian fungus *Batrachochytrium salamandrivorans* in Europe. – *Emerging infectious diseases* 22(7): 1286–1288.
- STCHIGEL, A.M. et al. (2013): Phylogeny of chyrosporia infecting reptiles: proposal of the new family Nannizziopsiaceae and five new species. – *Persoonia* 31: 86–100.
- STEGEN, G. et al. (2017): Drivers of salamander extirpation mediated by *Batrachochytrium salamandrivorans*. – *Nature* 544(7650): 353–356.
- STEPHEN, C., L. SHIROSE & H. SNYMAN (2017): Snake Fungal Disease Rapid Threat Assessment. – Paper Prepared for Environment and Climate Change Canada, 42 S. ([www.cwhc-rcsf.ca](http://www.cwhc-rcsf.ca)).
- WINNE, C.T. et al. (2007): Enigmatic decline of a protected population of eastern kingsnakes, *Lampropeltis getula*, in South Carolina. – *Copeia* 2007(3): 507–519.